



PRVI KORAKI
DRUŠTVO ZA POMOČ BOLNIM NOVOROJENČKOM

univerzitetni
klinični
center
ljubljana



Nega novorojenčkovega popka

KNJIŽICA ZA STARŠE

Kolofon

Avtorji: Gregor Nosan, dr. med., Janja Gržinič, dipl. m. s., mag. zdr. nege, Majda Oštir, dipl. m. s.

Recenzentka: izr. prof. dr. Darja Paro Panjan, dr. med.

Lektorica: Jasna Zupan, univ.dipl. slovenistka

Urednica: izr. prof. dr. Darja Paro Panjan, dr. med.

Fotografije: Gregor Nosan, dr. med., Janja Gržinič, dipl. m. s., mag. zdr. nege

Oblikovanje in prelom: Maruša Kocman - www.marusakocman.com

Izdajatelj: Univerzitetni klinični center Ljubljana, Pediatrična klinika, Klinični oddelek za neonatologijo in PRVI KORAKI - Društvo za pomoč bolnim novorojenčkom

Naklada: 500 izvodov

Namen knjižice

Spoštovani starši, novorojenčkov popek se mora po rojstvu čim hitreje in brez zapletov zaceliti. Osnovno vodilo pri negi popka je, da ga vzdržujemo čim bolj suhega in čistega. V tej knjižici boste našli navodila, kako to dosežemo. Poleg tega je predstavljen normalen potek celjenja popka, nekateri pogostejši zapleti oziroma bolezni novorojenčkovega popka ter navodila, kako ukrepamo ob težavah.

Knjižica je nastala v sodelovanju s pediatri in medicinskimi sestrami Univerzitetnega kliničnega centra Ljubljana in Maribor, Zdravstvenega doma Maribor, Postojna in Murska Sobota, Zbornico zdravstvene in babiške nege Slovenije - Zvezo strokovnih društev medicinskih sester, babic in zdravstvenih tehnikov Slovenije, Sekcijo medicinskih sester in zdravstvenih tehnikov v pediatriji, Sekcijo medicinskih sester in zdravstvenih tehnikov v patronažni dejavnosti in Sekcijo medicinskih sester in babic.

Popkek je brazgotina trebušne stene, ki nastane na mestu vstopa popkovnice v plod. Po rojstvu nima nobene znane funkcije, je pa zato popkovnica vez življenjskega pomena med materjo in plodom med materino nosečnostjo. Po njej namreč plod iz matere prek posteljice prejema s kisikom in hranilnimi snovmi bogato kri, ki mu omogočajo rast in razvoj.

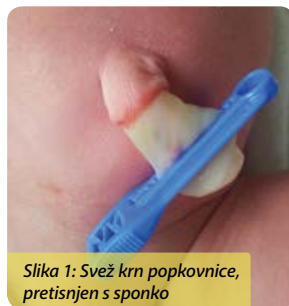Popkovnica

Popkovnica predstavlja povezavo med posteljico matere in zarodkom. Nastajati začne v četrtem tednu starosti zarodka in se dokončno izoblikuje do osmega tedna. Dolga je 55 cm, debela je 1 do 2 cm in ima 11 zavojev. Vsebuje 3 žile, ki povezujejo žilje posteljice s plodovim krvnim obtokom. Te žile obdaja in varuje elastično in mehansko odporno vezivno tkivo želatinoznega videza.

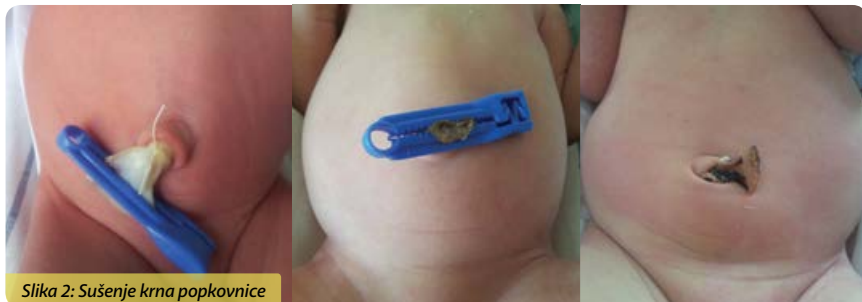Popkek in krn popkovnice

Po rojstvu, ko novorojenček zadaha, se prične hraniti in sam skrbeti za izločanje in odvajanje, popkovnica ni več potrebna, zato se jo pretisne s posebno sponko in prereže. Ostane krn popkovnice, ki je običajno dolg 1 do 2 cm.

Zaradi sušenja krn med 5. in 14. dnevom po rojstvu odpade; čas sušenja je lahko daljši pri novorojenčkih, rojenih s carskim rezom, ter pri nedonošenih in zahiranih (prelahkih) novorojenčkih.



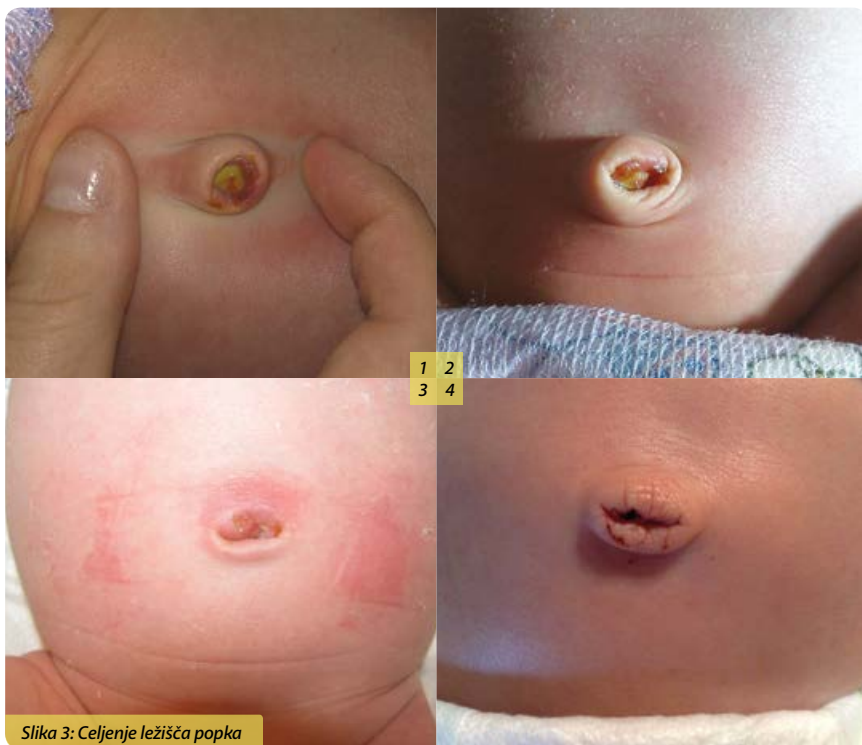Slika 1: Svež krn popkovnice, pretisnjen s sponko



Slika 2: Sušenje krna popkovnice

Celjenje popka

Po odpadu krna popkovnice v ležišču popka nastane sveža rana, ki se postopoma zaceli v 12 do 15 dneh (2). V tem času je navadno prisoten blag bistro rumenkast izcedek in občasno kaplja krvi.





Higiena rok

Higiena rok je eden od najpomembnejših ukrepov pri preprečevanju okužb. Ker je popek sprva sveža rana, smo še posebej previdni, da vanj ne zanesemo bakterij, zato si je pred nego popka potrebno temeljito umiti roke s tekočo toplo vodo in milom. Pred umivanjem rok je treba odstraniti ure, zapestnice, prstane in umetne nohte. Če imate na voljo alkoholno razkužilo, si je priporočljivo roke tudi razkužiti. Razkužilo vtiramo v kožo rok približno 30 sekund oziroma dokler se raztopina ne posuši.

Roke si je potrebno dodatno umiti, če so umazane z blatom, urinom ali drugimi izločki ter po uporabi stranišča. Na higieno rok je treba paziti tudi po uporabi elektronskih naprav, kot so telefoni, tipkovnice in prenosni računalniki, saj so polni mikrobov.



Slika 4: Umivanje rok pred nego novorojenčkovega popka

Priprava okolja, pripomočkov in novorojenčka

Umijemo si roke. Pripravimo si temperaturno in higiensko ustrezno okolje: sobna temperatura naj bo med 24°C in 26°C, okna in vrata naj bodo zaprta, površina, kamor položimo novorojenčka, naj bo čista. Pripravimo potrebne pripomočke za nego popka.

Pripravimo novorojenčka: poskrbimo za njegovo udobje in dobro počutje, leži naj na hrbtu, na varni in mehki podlagi, če je plenička onesnažena z blatom ali urinom, ga očistimo in previjemo.

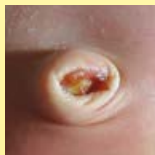Običajno se popek lepo celi in suši. Včasih pa pride do sprememb, ki nam povedo, da moramo popek negovati drugače.



Ocena stanja popka

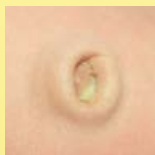V spodnjih treh okvirjih so opisani znaki zdravega, popka s tveganjem in bolnega popka. Ko ocenimo stanje popka, naredimo nego popka po po navodilih, opisanih v nadaljevanju.

ZDRAV POPEK (vse našteto):



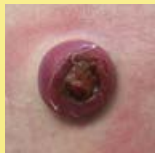- odsotnost rdečine, otekline, gnojnega izcedka in smrdečega vonja,
- odsotnost močnejše krvavitve,
- odsotnost granuloma ali granulomu podobnega tkiva,
- čas odpadanja krna popkovnice manj kot dva tedna,
- izcedek manj kot dva tedna po odpadu krna popkovnice.

POPEK S TVEGANJEM (vsaj eno od naštetega):



- rdečina brez otekline, gnojnega izcedka in smrdečega vonja,
- čas odpadanja krna popkovnice daljši kot dva tedna,
- izcedek več kot dva tedna po odpadu krna popkovnice.

BOLAN POPEK (vsaj eno od naštetega):



- rdečina, oteklina, gnojen izcedek, smrdeč vonj,
- močnejša krvavitev,
- granulom ali granulomu podobno tkivo.

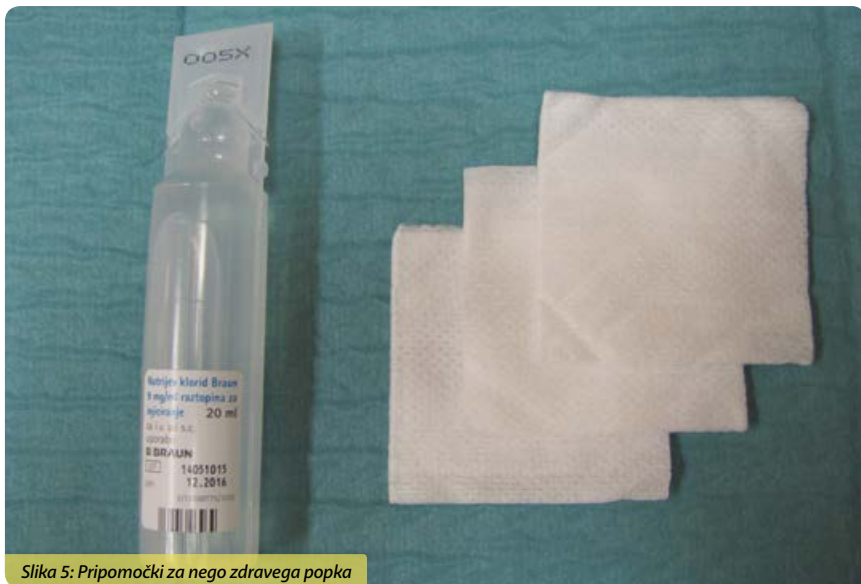

Nega zdravega popka

Uporabimo:

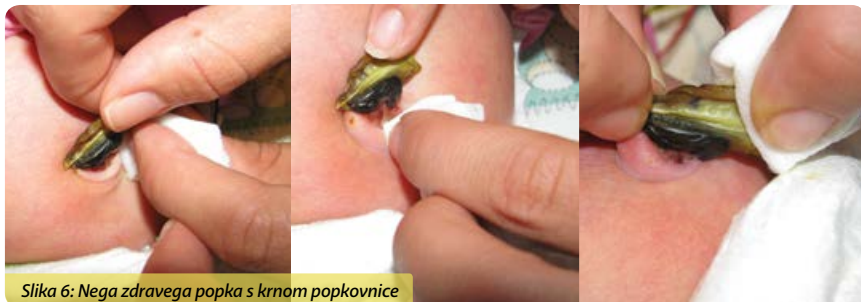fiziološko raztopino (manjša plastenka z volumnom 10–20 ml z veljavnim rokom uporabe),
netkane sterilne zložence.

Zdrav popek negujemo enkrat na dan oz. večkrat, če je onesnažen z blatom ali urinom.



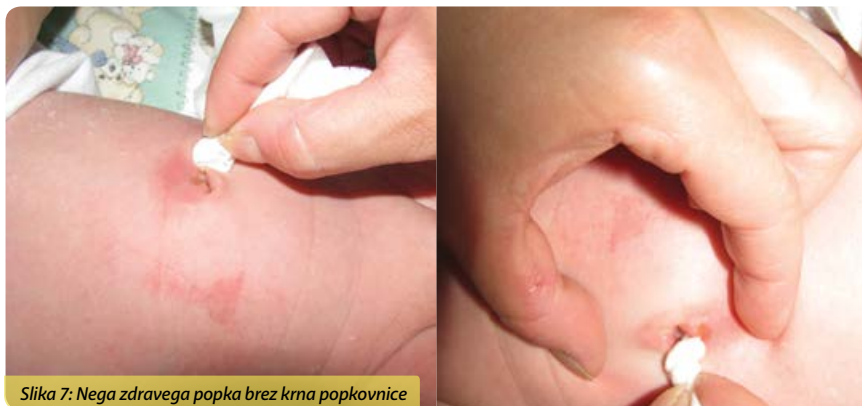Slika 5: Pripomočki za nego zdravega popka

Če se popka še drži krn popkovnice, najprej očistimo okolico popka z enkratnim krožnim potegom zloženca, nato krn privzdignemo in ga z enkratnim potegom očistimo od spodaj navzgor ter končamo s čiščenjem sponke popkovnice, če jo novorojenček še ima. Postopek ponavljamo toliko časa, dokler ni popek čist.



Slika 6: Nega zdravega popka s krnom popkovnice

Če je krn popkovnice že odpadel, je postopek nege enak, le da z enkratnim krožnim potegom zloženca očistimo ležišče popka.



Po negi krna popkovnice ali ležišča popka osušimo z zložencem.
Po končani negi popka novorojenčka oblečemo in si umijemo (ali razkužimo) roke.

Kopanje novorojenčka

Novorojenčka prvič okopamo šele, ko je popek povsem zaceljen, kar se navadno zgodi med 2. in 3. tednom starosti. Do takrat ga umivamo s krpico in ga ne kopamo v banjici.

Novorojenčkovo perilo prvi mesec peremo ločeno od preostalega perila in z dodatnim izpiranjem. Dokler se popek ne zaceli, je priporočljivo vse njegovo perilo tudi polikati.

Pogovor s patronažno medicinsko sestro

Patronažna medicinska sestra bo obiskovala vas in vašega novorojenčka. O negi popka vas bo dodatno poučila ter vam pomagala, ko boste začeli nego izvajati sami. Če boste želeli dodatne informacije, vam bo strokovno svetovala in pomagala.

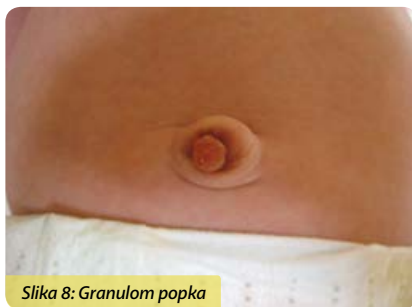

Bolezni popka novorojenčka

Med celjenjem novorojenčkovega popka se lahko pojavijo določeni zapleti oziroma bolezni. Najpogostejše so granulom, vnetje, krvavitev in dolgotrajen izcedek. (3,4) Potrebna je njihova prepoznavna in pregled pri pediatru, ki se običajno odloči za lokalno zdravljenje.

Granulom popka

Po odpadu krna popkovnice nastane v ležišču popka obnovitveno granulacijsko tkivo, iz katerega se tvori nepopolno epitelizirana tanka plast kože oziroma brazgotina, ki postopoma prekrije cel popek. V primeru draženja na račun dolgotrajnega izcedka ali močnejše bakterijske kolonizacije je ta proces moten in granulacijsko tkivo se pomnoži bolj kot navadno. Posledica je nastanek granuloma, pecljatega mesnatoga

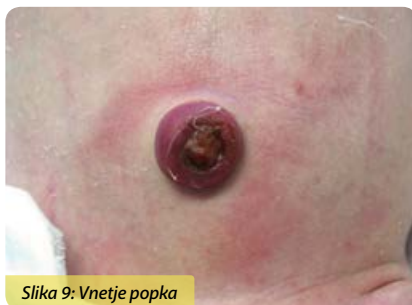

Slika 8: Granulom popka

tkiva rožnate barve, ki preprečuje popolno zacelitev popka. Zaradi tega je navadno treba obiskati pediatra, ki granulom podveže ali prekrije s srebrovim nitratom, ki povzroči kemično koagulacijo tkiva. S postopkoma, ki ju je občasno treba ponoviti tudi večkrat zapored, se granulom posuši in odpade.

Vnetje popka

Vnetje popka (omfalitis) se kaže z rdečino, oteklino ter gnojnim in smrdečim izcedkom. Vname se navadno zaradi okužbe s škodljivimi bakterijami, ki se na popek naselijo zaradi pomanjkljive higiene rok negovalca. (5) Pri blagi obliki vnetja z rdečino brez oteklina, gnojnega izcedka in smrdečega vonja lahko zadošča lokalno zdravljenje oz. toaleta popka s primerno raztopino razkužila, ki uniči bakterije. Pri težji obliki vnetja popka



Slika 9: Vnetje popka

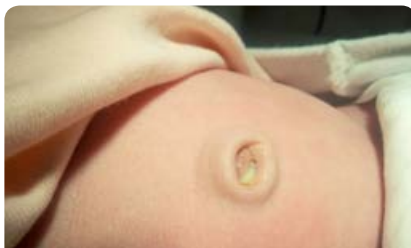pa je nujen pregled pri pediatru in antibiotično zdravljenje, največkrat v bolnišnici.

Krvavitev iz popka

Krvavitev iz popka je lahko posledica neprimerno podvezanega ali odtrganega krna popkovnice, lokalne ali splošne okužbe ali motnje v strjevanju krvi. Na krvavitev smo pozorni predvsem prvih nekaj dni po rojstvu. Ločiti moramo med močnejšo bolezensko in blago krvavitvijo, ki se lahko pojavi pri normalnem celjenju popka po odpadu krna popkovnice. Ob močnejši krvavitvi je treba prepogniti zloženeček v trd tampon in s njim pritiskati na popek, dokler se krvavitev ne zaustavi, in takoj obiskati pediatra.

Dolgotrajen izcedek iz popka

Dolgotrajen izcedek iz popka je prisoten več kot dva tedna po odpadu krna popkovnice. Vzrok zanj je lahko ostanek povezave med popkom in sečnim mehurjem, imenovan urahus, ali ostanek povezave med popkom in tankim črevesom, imenovan omfaloenterični vod. Izcedek preprečuje popolno zacelitev popka in je lahko vzrok za nastanek vnetja, granuloma ali granulomu podobnega tkiva popka. Ob dolgotrajnem izcedku iz popka je potreben pregled pri pediatru in v primeru zapletov tudi usmerjeno zdravljenje.



Slika 10: Dolgotrajen gnojen izcedek iz popka zaradi ostanka povezave med popkom in sečnim mehurjem

Popkovna kila

Popkovna kila (hernija) nastane zaradi bočenja dela tankega črevesa preko nepopolno stisnjene trebušne stene v predelu popka. Pogosteje je prisotna pri nedonošenčkih. Kila je pokrita s kožo in se lahko izboči ob joku ali napenjanju, lahko pa je izbočena trajno. Če je mehka, neboleča in enostavno potisljiva z trebušno votlino, ne potrebuje posebnega ukrepanja in najpogosteje izgine spontano do prvega leta starosti. Ob vkleščanju je potreben takojšen pregled pri pediatru oziroma kirurgu.



Nega popka s tveganjem in bolnega popka

Uporabimo:

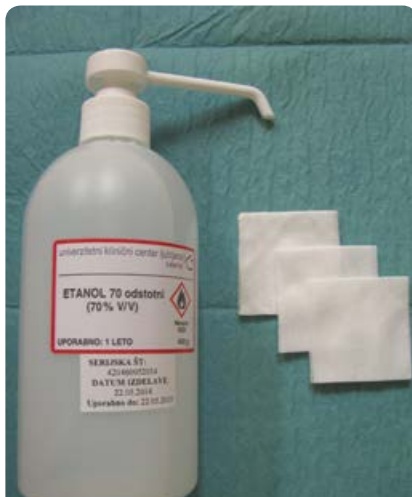- raztopino razkužila (npr. raztopino 70-odstotnega etanola),
- netkane sterilne zložence.

Popek s tveganjem in bolan popek negujemo trikrat na dan oz. večkrat, če je onesnažen.

Če se popka še drži krn popkovnice, najprej očistimo okolico popka z enkratnim krožnim potegom zloženca, nato krn privzdignemo in ga z enkratnim potegom očistimo od spodaj navzgor ter končamo s čiščenjem sponke popkovnice, če je ta še prisotna. Postopek ponavljamo toliko časa, dokler ni popek čist.

Če je krn popkovnice že odpadel, je postopek nege enak, le da z enkratnim krožnim potegom zloženca očistimo ležišče popka.

Po negi krna popkovnice ali ležišča popka pustimo, da se razkužilo samostojno posuši. Po končani negi popka novorojenčka oblečemo in si umijemo (ali razkužimo) roke.



Slika 11: Pripomočki za nego popka s tveganjem in bolnega popka

Popek naj bo ves čas celjenja čimmanj pokrit in zračen, saj prekrivanje podaljšuje čas celjenja. Prekrivanje z zložencem se lahko izvaja le v primeru bolnega popka ali obilnega izcedka.

Pregled novorojenčka pri pediatru je potreben v primeru pojava močnejše krvavitve iz popka, dolgotrajnega izcedka, granuloma ali vnetja popka.

Slovarček strokovnih izrazov

G

granulom popka

Pecljato mesnato tkivo rožnate barve, ki lahko nastane v ležišču popka po odpadu krna popkovnice. Navadno preprečuje popolno zacelitev popka.

K

krn popkovnice

Del popkovnice, ki ostane po prekinitvi popkovnice po rojstvu. Sprva je pretisnjen s sponko, ki preprečuje krvavitev iz popkovničnih žil. Ko se krn dovolj posuši, spontano odpade.

P

popkovna kila

Izbočenje dela tankega črevesa prek nepopolno stisnjene trebušne stene v predelu popka.

O

omfalitis

Vnetje popka, ki je posledica bakterijske okužbe. Kaže se z rdečino, oteklino in smrdečim gnojnim izcedkom.

omfaloenterični vod

Ostanek povezave med popkom in tankim črevesom, ki je lahko vzrok dolgotrajnega izcedka in preprečuje popolno zacelitev popka.

U

urahus

Ostanek povezave med popkom in sečnim mehurjem, ki je lahko vzrok dolgotrajnega izcedka in preprečuje popolno zacelitev popka.

Kliegman RM, Stanton BF, St Geme JW, Schor NF, Behrman RE, eds. *Nelson Textbook of Pediatrics*. 19th ed. Philadelphia: Elsevier Saunders; 2011. p. 639.

Novack AH, Mueller B, Ochs H. *Umbilical cord separation in the normal newborn*. Am J Dis Child 1988; 142: 220-3.

O'Donnell KA, Glick PL, Caty MG. *Pediatric umbilical problems*. Pediatr Clin Nort Amer 1998; 45: 791-9.

Kysucan J, Malý T, Neoral C. *Rare umbilical anomalies*. Rozhl Chir 2010; 89: 764-9.

Remington JS, Klein JO, Wilson CB, Nizet V, Maldonado YA. *Infectious Diseases of the Fetus and Newborn Infant*. 7th ed. Philadelphia: Elsevier Saunders, 2011: p. 241-2.

Za sodelovanje pri oblikovanju navodil se zahvaljujemo:

Janji Cmager, dipl. m. s., Martini Horvat dipl. m. s., Heleni Ilijaš, dipl. m. s., Olgi Kozamurik, dipl. m. s., Romani Likar, dipl. m. s., Andreji Ljubič, dipl. m. s., Minji Petrovič, prof. zdr. vzg., Aniti Prelec, dipl.m.s., mag. babišva, asist. dr. Ireni Štucin Gantar, dr. med., Mirandi Zel, viš. med. ses.

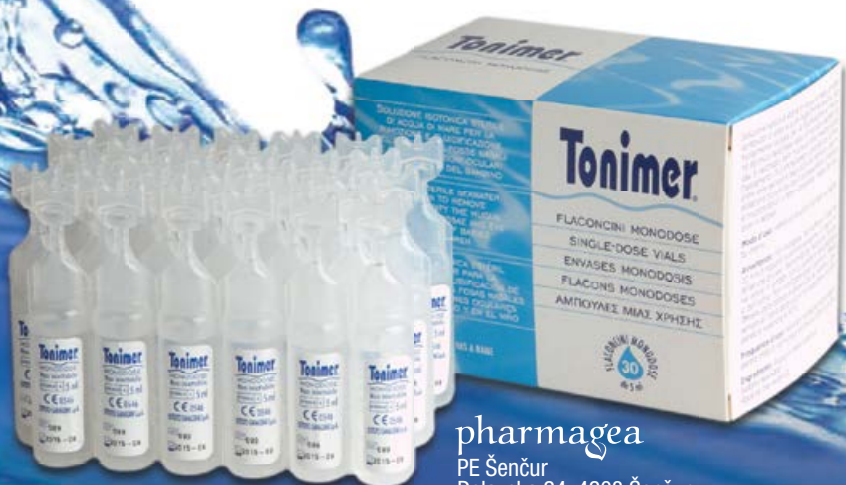Tonimer ampule 5 ml



Tonimer fiziološka (izotonična) raztopina morske vode v ampulah 5 ml

Sterilna fiziološka raztopina morske vode z nizko vsebnostjo natrija in rahlo alkalnim pH, ki je enak naravnemu fiziološkemu pH nosne sluznice, je namenjena:

- čiščenju popkov novorojenčkov,
- odstranjevanju očesnega izločka ali izpiranju pordelih in razdraženih oči zaradi zunanjih dejavnikov (sonce, veter, prah, pelodi, dim, suh zrak),
- za pripravo izotoničnih inhalacij,
- vlaženju in čiščenju nosnih votlin novorojenčkov, dojenčkov in otrok z zasušeni nosnim izcedkom.



pharmagea

PE Šenčur
Delavska 24, 4208 Šenčur
tel.: 04/574 32 34
info@pharmagea.com
www.facebook.com/tonimer.slo
www.tonimer.si, www.pharmagea.com

octenisept®

sodobni antiseptik,
primeren tudi za vašega malčka



50 ml s pumpico

ČISTI IN
RAZKUŽUJE.

ZA RAZKUŽEVANJE RAN, SLUZNIC IN KOŽE

- ▶ za oskrbo ran, ureznin in opeklin
- ▶ uničuje bakterije, viruse in glive
- ▶ se ne absorbira in ni toksičen
- ▶ varna uporaba pri otrocih vseh starosti – tudi novorojenčkih in nedonošenčkih
- ▶ antiseptična oskrba popka pri novorojencih (**tudi pri primeru »bolnega« popka**)
- ▶ primeren tudi za nosečnice in doječe matere
- ▶ **NE VSEBUJE ALKOHOLA**

Na voljo v lekarnah in specializiranih trgovinah.

schülke ->

Le kakovosten izdelek omogoča varno uporabo in pričakovano delovanje.

Pot k sejmišču 26a, 1231 Črnuče-Ljubljana

www.oktal-pharma.si



znak kakovosti v vaši lekarni

to.to

Novorojenčki in dojenčki potrebujejo vso toplino in pozornost, ki jim jo lahko ponudimo. Še posebej skrbno nego zahteva njihova koža, ki je izredno mehka in voljna, a hkrati tudi zelo občutljiva.

Otroški program **to.to** ponuja dojenčkom in mamicam izdelke, ki jih potrebujejo za nego telesa in obraza od rojstva naprej. Izdelki so izdelani iz naravnih materialov in so dermatološko testirani.




KOMPLET ZA NEGO POPKA

Dokler se popek popolnoma ne zaceli, je njegova pravilna nega zelo pomembna. Mesto, iz katerega izhaja popkovni krn, mora biti vedno čisto in suho. Področje okrog popka je potrebno očistiti večkrat na dan.

V Kompletu za nego popka se nahajajo sterilni izdelki za oskrbo popka po prihodu dojenčka iz porodnišnice: Vivanet komprese 5 x 5 cm, Vivanet komprese 7,5 x 7,5 cm, vatirane palčke in tamponi iz netkanega materiala.

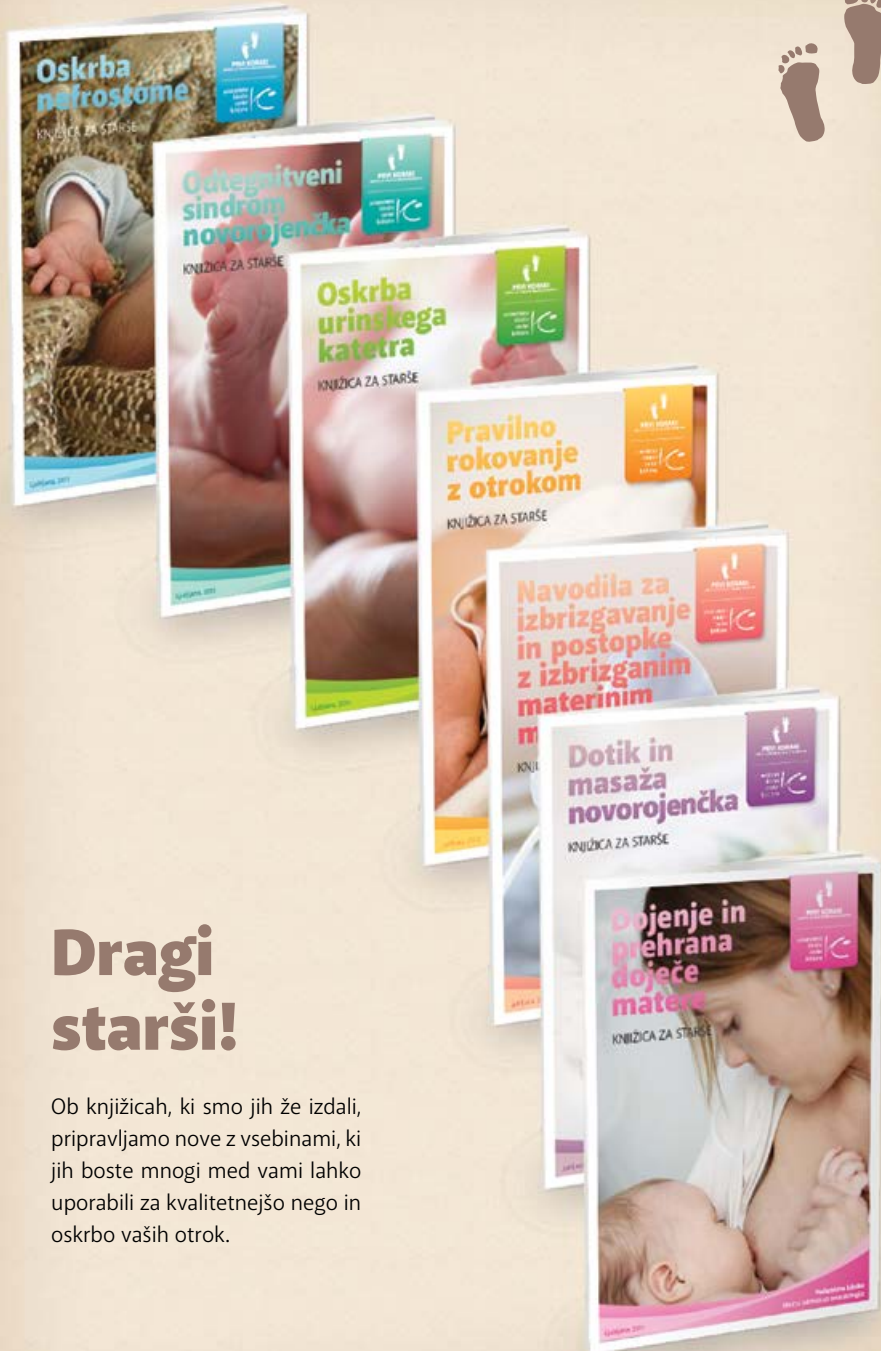- tetra
- plenice • tetra
- krpice • tetra rokavičke
- vata • blazinice vate
- kroglice vate
- vatirane otroške palčke
- suhe soft krpice • vlažni
- otroški robčki • hladilno mazilo
- blazinice za dojenje
- mrežaste hlačke
- komplet za nego popka
- vložki za po porodu



Obiščite nas v Tosaminih specializiranih prodajalnah - Belih štacuncah Vir, Ljubljana (BTC City, Dvorana A), Maribor, Izola, Koper, Kranj, Idrija in Jesenice.

 **TOSAMA**
Since 1923

www.tosama.si



Dragi starši!

Ob knjižicah, ki smo jih že izdali, pripravljamo nove z vsebinami, ki jih boste mnogi med vami lahko uporabili za kvalitetnejšo nego in oskrbo vaših otrok.